Grupo
CT Scanner®

Enfoque Integral del **Cáncer Mamario**

En los meses de octubre, noviembre y diciembre queremos recordar y sensibilizar a las pacientes sobre el cáncer mamario, recordarles que la detección oportuna es nuestra mejor herramienta en la lucha contra esta enfermedad.

En México, el cáncer de mama es la neoplasia maligna más frecuente en las mujeres y la principal causa de muerte por cáncer, sin embargo con el acceso a la tecnología adecuada y un diagnóstico a tiempo, podemos cambiar este panorama y salvar vidas.

Sabemos que el médico tratante busca las herramientas más precisas para el cuidado de sus pacientes, por ello, en nuestros centros de imagen ofrecemos un enfoque integral que va más allá de los estudios convencionales tales como la mastografía y el ultrasonido.

Mastografía Digital:

Es el pilar fundamental para la detección (tamizaje), proporciona una visión panorámica del tejido mamario y permite la visualización de nódulos no palpables y microcalcificaciones que en muchas ocasiones representan cánceres tempranos (***figura 1***).

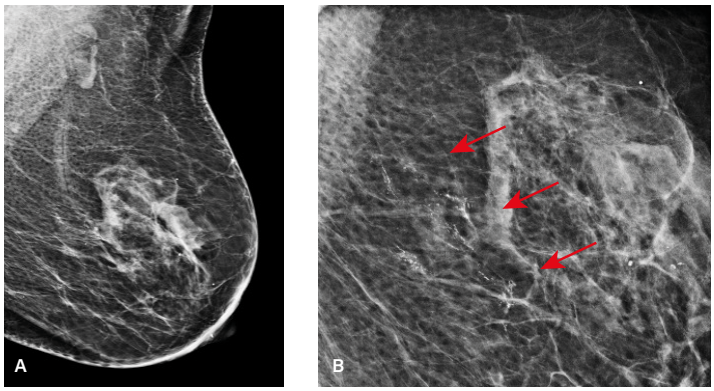

Fig. 1

- Paciente asintomática de 45 años
- Proyección oblicua izquierda (A) y magnificación (B): microcalcificaciones polimorfas de distribución segmentaria: BIRADS 5
- Diagnóstico: Ca in situ de alto grado (comedo)

Tomosíntesis o Mastografía tridimensional (3D):

Esta aplicación avanzada de la mastografía digital, consiste en una serie de imágenes de alta resolución que reconstruyen la mama en cortes milimétricos y reducen la superposición de tejidos, es particularmente útil en mamas densas e incrementa la detección y el diagnóstico del cáncer mamario (***figura 2***).

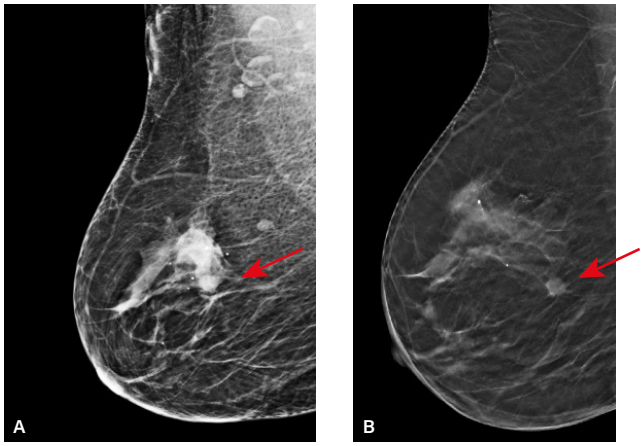

Fig. 2

- Paciente de 58 años
- Nódulo irregular sospechoso en CSE derecho (A), mejor visible en tomosíntesis (B).
- Diagnóstico: Ca ductal infiltrante

Ultrasonido:

Herramienta invaluable complementaria a la mastografía en mujeres arriba de 40 años con alta densidad del tejido mamario para la caracterización de nódulos sólidos y quísticos, así como la evaluación de lesiones palpables y de gran utilidad como guía de procedimientos de intervención (***figura 3***); en mujer joven con signos o síntomas de patología mamaria es el estudio de primera línea.

En caso de pacientes con implantes mamarios se debe efectuar la mastografía con proyecciones de mínima compresión para evaluarlos y desplazándolos para visualizar el tejido, ya que la frecuencia de cáncer es la misma y siempre se complementa con ultrasonido.

Gracias a la alta resolución de la mastografía digital y la tomosíntesis se detectan en muchos de los casos lesiones muy pequeñas, no palpables, las cuales requieren confirmación histológica y la mayoría de ellas son benignas, por lo que la biopsia de mínima invasión guiada por imagen (rayos X y ultrasonido), ambulatoria es bien aceptada por las pacientes, optimiza los tiempos quirúrgicos y permite la planeación del tratamiento.

Otra de las grandes ventajas de las biopsias guiadas por imagen son los mínimos cambios cosméticos, ya que preserva la anatomía mamaria, a diferencia de las biopsias escisionales (***figura 4***).

Fig. 3

- Paciente de 50 años: detección
- Mastografía digital, proyecciones oblicuas: Pequeño nódulo irregular en cola de mama izquierda (A), magnificación y en ultrasonido sólido (B)
- Biopsia guiada por ultrasonido: Ca ductal invasor luminal A. (C)

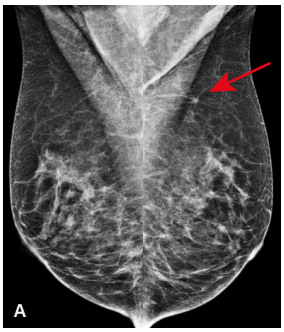

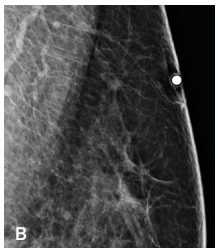

Magnificación con marca en la piel

Mastografía digital: proyecciones MLO

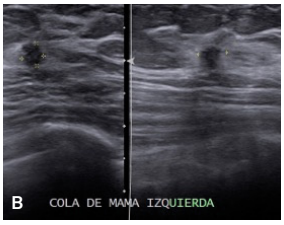

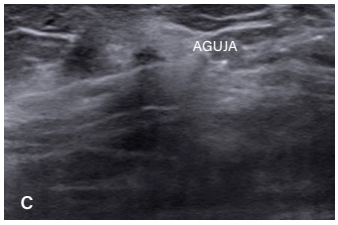

Fig. 4

- Paciente asintomática de 53 años
- Proyección lateral derecha y magnificación: microcalcificaciones polimorfas (flechas): BIRADS 5 (A).
- Biopsia estereotáxica: Ca in situ de alto grado (comedo) (B).

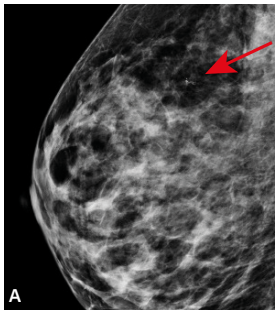

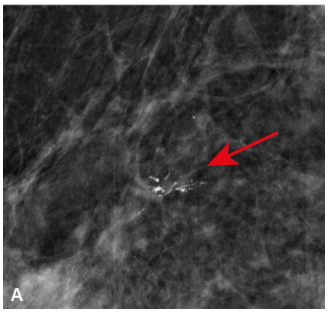

PREBIOPSIA POST BIOPSIA: CLIP

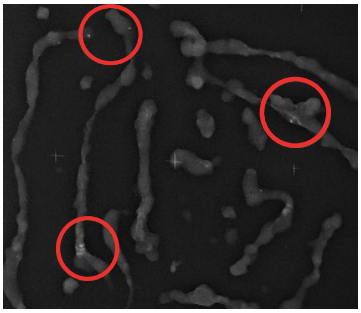

Fragmentos de tejido con calcios

En comunicación con el médico tratante y valoración de cada caso en particular, es posible efectuar biopsia extendida con sistema corte- aspirado, útil para extirpar la mayor parte de un nódulo, como en el caso de fibroadenomas, papilomas y cicatriz radial, por lo cual es indispensable la colocación de un clip.

Cuando se ha diagnosticado cáncer de mama y la paciente desea conservar la glándula, es crucial determinar la extensión exacta de la enfermedad, para lograrlo se recomiendan estudios de imagen funcionales que utilizan un contraste intravenoso o un radiotrazador.

Resonancia Magnética (RM) contrastada:

Es uno de los métodos para evaluar el tamaño preciso y la extensión del tumor ya que identifica si existen otros focos de cáncer en la misma mama (multifocalidad o multicentricidad), así como bilateralidad y el estatus de la axila, lo que permite una adecuada planeación quirúrgica locorregional (Etapificación) (***figura 5***).

En caso de involucro ganglionar axilar es necesario conocer la extensión de la enfermedad a distancia, la tomografía por emisión de positrones (PET/CT) (***figura 6***), permite en una sola exploración mediante la inyección endovenosa de un radiotrazador

Fig. 5

- Paciente de 30 años
- Nódulo derecho palpable con Dx de Ca triple negativo: etapificación
- Resonancia magnética contrastada: nódulo derecho altamente vascularizado con gran necrosis e infiltración del músculo pectoral mayor en el cuadrante inferointerno (Marca oleosa).

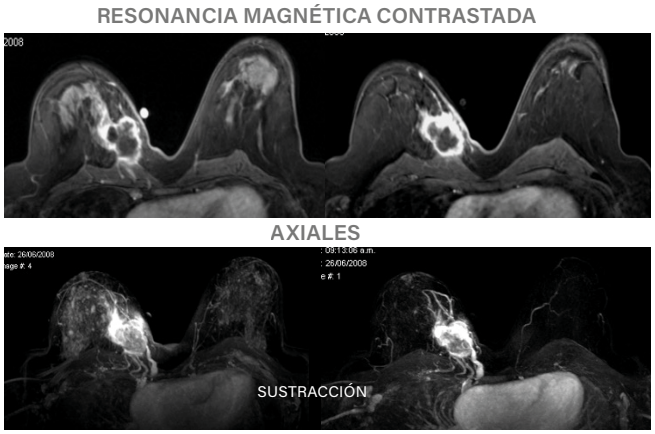

Fig. 6

- Paciente de 68 años
- Antecedente de Ca lobulillar invasor izquierdo tratado con cirugía conservadora hace 10 años. Actualmente nódulo irregular y ganglios sospechosos en mama derecha cuadrante superoexterno mastografía (A) ultrasonido (B).
- PET CT: se corrobora nódulo mamario derecho con incremento en el metabolismo, así como en los ganglios axilares homolaterales (C); incidentalmente tumor pulmonar izquierdo (tercer primario) (D).

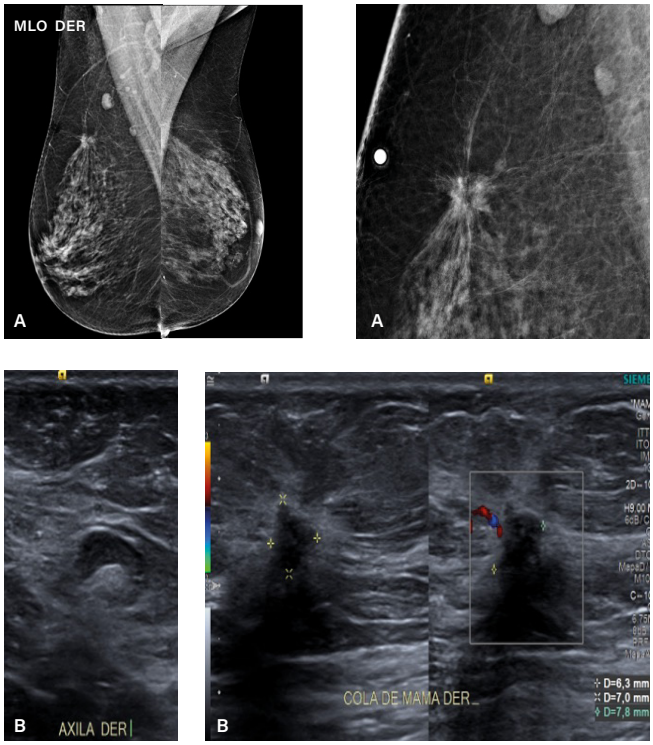

generalmente la fluorodesoxiglucosa (FDG), detectar metástasis a distancia u otras neoplasias malignas coexistentes (tiroides, colon, pulmón, ovarios y endometrio), por lo que es recomendable en el mismo momento y con la misma dósis administrada, complementar con mastografía por emisión de positrones (PEM) para etapificar también localmente con una alta resolución espacial hasta de 1.5 mm.

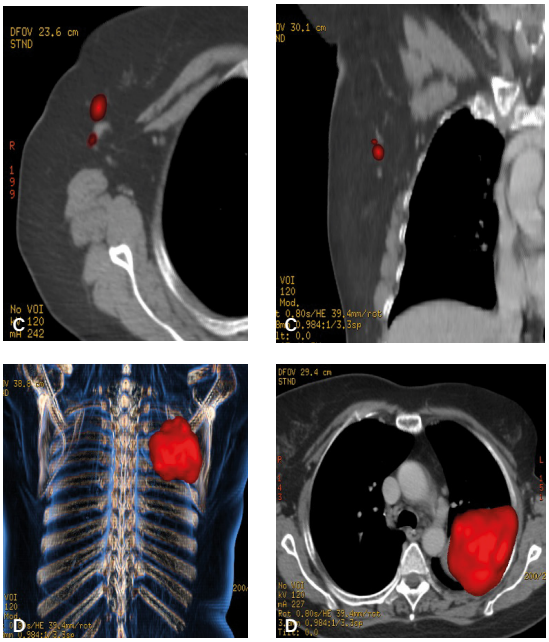

Mastografía Contrastada:

La mastografía con contraste o espectral (CEM, por sus siglas en inglés) es una técnica de imagen mamaria que combina la mastografía digital con la administración de un medio de contraste yodado intravenoso. Su objetivo es mejorar la detección de lesiones sospechosas al resaltar áreas con mayor vascularización (***figura 7)***, similar a la resonancia magnética mamaria (RM).

Se utiliza principalmente en pacientes con hallazgos mastográficos dudosos, mamas densas o para caracterizar mejor lesiones detectadas en estudios previos. Tiene la ventaja de ser más accesible y rápida que la RM, con una sensibilidad y especificidad comparables, sin embargo requiere precaución en pacientes con insuficiencia renal o alergia al yodo.

Fig. 7

- Paciente de 46 años
- Mastografía contrastada se observa masa con márgenes no circunscritos con realce heterogéneo localizado en el cuadrante superior y externo de mama derecha.
- Diagnóstico Histopatológico Carcinoma Ductal infiltrante Grado II de Nottingham.

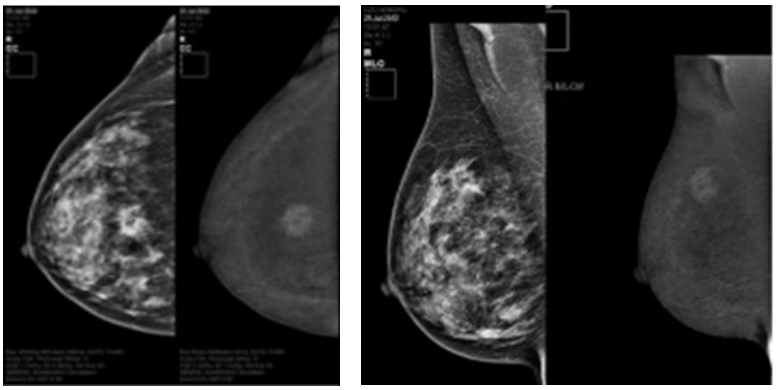

Al contar con este abanico de herramientas diagnósticas es posible seleccionar y personalizar el estudio más adecuado para cada paciente.